Münster.1931.№5

Med Diss.

Aus der chirurgischen Universitätsklinik zu Münster i.W.
(Direktor: Prof. Dr. Hermann Coenen).

Über einen Fall von angeborenem Divertikel des Ductus hepaticus.

INAUGURAL-DISSERTATION

zur

Erlangung der Doktorwürde der Hohen Medizinischen Fakultät
der Westfälischen-Wilhelms-Universität zu Münster i. W.

vorgelegt von

Josef Beaufays
aus Bergheim-Erft.

1931

Buchdruckerei A. Frye, Münster i. W. Hörsterstraße 47-48

Dekan: Herr Prof. Dr. V o g t
Referent: Herr Prof. Dr. Eichhoff.
Correferent: Herr Prof. Dr. Coenen.

R. UNIV.
BIBLIOTHEEK
LEIDEN

Gedruckt mit Genehmigung der Medizinischen Fakultät der Westfälischen-Wilhelms-Universität in Münster i. W.

Ueber einen Fall von angeborenem Divertikel des Ductus hepaticus.

Von den Anomalien der Gallengänge werden die des Ductus choledochus am häufigsten beobachtet. An Divertikelbildungen kommen da in erster Linie die sogen. „Idiopathischen Choledochuscysten" in Frage, die von vielen Autoren beschrieben sind, und ein abgrenzbares Krankheitsbild darstellen. Wenn es sich in unserem Falle auch nicht um eine idiopathische Choledochuscyste handelt, sondern um ein Hepaticusdivertikel, so ist es doch vielleicht wertvoll, den Begriff „Idiopathische Choledochuscyste" zu berühren, weil eine Reihe von Autoren diese Anomalie des Choledochus auch als Divertikel bezeichnen. Im Ganzen mag es heute etwa 50 veröffentlichte Fälle von idiopathischen Choledochuscysten geben. Erik Waller hat 1917 alle bis dahin erschienenen Fälle beschrieben. Mit seinem Fall zusammen waren es 35. 1920 veröffentlichte Mc. Connell einen weiteren Fall. Seitdem haben Kremer, Budde, Reel, Burrell und Morley, Söderlund und Wright teils einen, teils mehrere Fälle mitgeteilt. Bei Verschluß des Ductus choledochus durch einen Stein oder einen Tumor entsteht eine Dilatation. Hierbei bleibt aber die eigentliche zylindrische Form des Ductus choledochus erhalten. Die Dilatation kann ziemlich ausgedehnt sein, aber sie überschreitet in der Regel, wie Waller bestätigt, nicht die Weite des Dünndarms. Die idiopathische Choledochuscyste dagegen kann die Größe eines

Kindskopfes, ja sogar die eines Männerkopfes erreichen. In der mir zur Verfügung stehenden Literatur habe ich einen Fall von Divertikel des Ductus hepaticus nicht gefunden, jedoch ist die Aetiologie des Hepaticusdivertikels und die des Choledochusdivertikels bezw. der „Idiopathischen Choledochuscyste" wohl dieselbe.

In der Chirurgischen Universitätsklinik zu Münster (Westf.) wurde in der Zeit vom 30. 4. bis 20. 5. 1928 folgender Fall beobachtet: Ein 49jähriger Landwirt Heinrich G., der sich bis zum Herbst 1927 immer gesund fühlte, hatte seit dieser Zeit über häufiges Erbrechen und Durchfälle zu klagen. Anfang November stellte sich Gelbsucht ein, die bestehen blieb. Der Patient hatte zunächst 25 Pfund abgenommen, in der letzten Zeit aber wieder etwas an Gewicht gewonnen. Besondere Beschwerden äußerte er nicht. Es handelte sich um einen mittelgroßen Mann in ausreichendem Ernährungszustand. Die Haut, besonders die des Gesichtes und die Skleren waren ikterisch mit einem Stich ins bräunliche. Die Lungen waren ohne Besonderheiten, die Herztätigkeit regelmäßig, die Töne rein. Das Abdomen war etwas aufgetrieben, die Leber stark vergrößert, ihre Konsistenz aber gleichmäßig. Der Leberrand rückte in Höhe des Nabels ziemlich weit nach links. Die Milz war ebenfalls palpabel, perkutorisch etwas vergrößert. Urin: Eiweiß positiv, Zucker negativ, Urobilinogen negativ, Urobilin negativ, Bilirubin positiv (++). Duodenalsondierung: fast völlig acholisch, auch nach Spülung mit Magnes. sulf. keine Galleabsonderung. Stuhl acholisch. Die Operation fand am 19. 5. 1928 statt: K e h r' scher Wellenschnitt, die Leber war deutlich vergrößert, die Gallenblase fühlte sich zwar etwas verdickt an, war jedoch kollabiert und frei von Steinen. Zunächst gelang es nicht, den Ductus choledochus aufzufinden. Schließlich wurde er in Form eines sehr dünnen Stranges isoliert. Nach der Oeffnung gelangte man etwa 5 cm oberhalb auf eine anscheinend narbige Stenose, die etwa in der Gegend der Zusammenflußstelle der beiden Ducti hepatici liegen mußte. Die Stenose wurde mittels H e g a r'scher Dilatatoren allmählich erweitert, bis es gelang, einen dünnen Katheter einzuführen, aus dem sich auch reichlich Galle entleerte. Das Hepaticusdrain wurde transduodenal herausgeleitet, nachdem die Papille vom Duodenum aus inzidiert worden war. Darauf Annähen des Duodenums an die Bauchwand nach Art einer Fistel, Schichtnaht der Bauchdecken bis auf die Austrittsstelle von Drains und Tampons. Am Tage darauf, am 20. 5. 1928 starb der Patient unter den Zeichen der Herzschwäche.

Bei der Sektion wurden die gesamten oberen Baucheingeweide im Zusammenhang herausgenommen, um sich den Situs leichter zugänglich zu machen. Nach Präparation der Leber sowie der Gallengänge von der Unterseite aus ergab sich folgendes Bild: Die Gallenblase war nur mäßig gefüllt, beim Einschneiden ließ sich eine Verdickung der Gallenblasenwand feststellen. Bei Sondierung mit einer 2 mm Sonde nach dem Cysticus zu kam man sehr bald unterhalb des Blasenhalses auf eine stenosierte Stelle, die jedem weiteren Vordringen Widerstand leistete. Es wurde daher vom Choledochus aus präpariert und zu diesem Zweck die vollkommen dichte Dünndarmwand eröffnet. An der Papille fanden sich zwei kleine Schleimhauteinschnitte. Der Choledochus war für eine Sonde vollkommen frei durchgängig. Beim Aufschneiden bot sich an der Schleimhaut nichts besonderes. 7 cm von der Papille entfernt zweigte der Cysticus ab, der von seiner Einmündungsstelle an etwa noch auf eine Länge von 2 cm zu sondieren war, worauf man wiederum auf einen derben Widerstand stieß. Der aufgeschnittene Cysticus zeigte sich an dieser Stelle in derbes, etwa 5 mm dick aufliegendes weißliches Narbengewebe eingebettet und hochgradig stenosiert. Der Hepaticus ließ sich von seiner Einmündungsstelle an sehr gut sondieren und man gelangte vor allem spielend leicht in die zum rechten Leberlappen führenden Gallenwege. Dieser Teil des Ductus hepaticus ergab keine Besonderheiten. Dicht am Abgang des Hauptastes für den rechten Leberlappen gelangte man aber mit der Schere in ein über wallnußgroßes, mäßig derbwandiges Divertikel, aus dem sich sofort dicke, eitrige, gelblich-grüne Galle entleerte und sich 56 kleine Gallensteinchen entfernen ließen. Die Wand dieses Divertikels hatte innen eine glatte, gelbe Auskleidung aber keinerlei Ausmündungsöffnung von Gallenwegen. Die Kommunikationsöffnung mit dem Hepaticus war ziemlich narbig verdickt, Etwa 2 mm entfernt davon befand sich in der Hepaticusschleimhaut eine feine, kleine Oeffnung. Unter Anwendung von leichtem Druck gelangte man mit einer Knopfsonde ruckartig in den Hauptast für die Gallengänge des linken Leberlappens. Auf der Leberschnittfläche sah man im linken Leberlappen beträchtlich erweiterte Gallengänge.

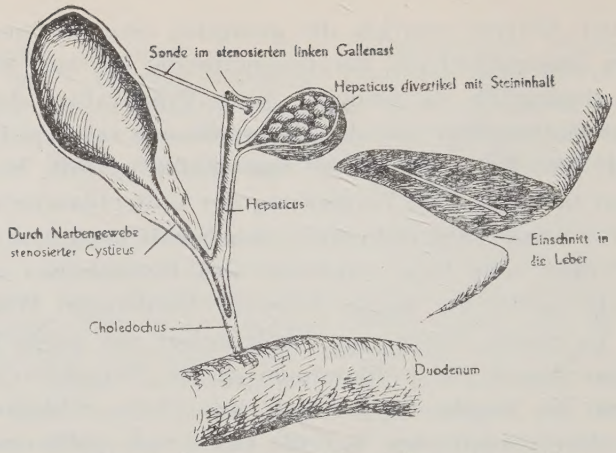

Abb. 1: Schematische Darstellung der Gallengänge und des Divertikels des in der Chirurgischen Universitätsklinik zu Münster (Westf.) beobachteten Falles H. G.

Die Leber war im ganzen stark vergrößert (Gewicht 3000 gr), von straffer Konsistenz. Ihre Oberfläche war normal, von stark dunkelbraun-grüner Farbe. Auf der Schnittfläche zeigte sich eine stark gallige Verfärbung, die Läppchenzeichnung war noch leidlich erkennbar, die kleinen Gallenwege traten jedoch nicht deutlich hervor.

Die histologische Untersuchung der Gallenblase ergab eine bindegewebige Verdickung der Gallenblasenwand. Die Schleimhautzellen waren ziemlich gut erhalten, vom Epithel dagegen nur noch Spuren vorhanden. Die Kapillarvenen der Blasenwand waren prall gefüllt mit roten Blutkörperchen und vorwiegend Leukozyten. Die Divertikelwand bot bei der histologischen Untersuchung ein ähnliches Bild wie das der Gallenblase. Auch hier fand sich keinerlei Epithel. Schleimhautzotten waren überhaupt nicht vorhanden, sondern ausschließlich lockeres, stellenweise auch lamellenartig angeordnetes Bindegewebe, zum Teil mit Blutungen und entzündlichen leukozytären Infiltrationen.

Im allgemeinen kann man sich, was die Aetiologie der Gallengangsdivertikel angeht, der Ansicht vieler Autoren, wie Körte, Wright, Lange, Reel und Söderlund anschließen, die alle die Meinung vertreten, daß solche Divertikel von Gallengängen angeboren sind. Man muß aber wohl mit Budde annehmen, daß Bestimmtes über ihre Aetiologie erst gesagt werden kann, wenn das Material umfangreicher geworden ist. In dem vorliegenden Falle ist jedoch die Entscheidung, ob das Divertikel angeboren oder auf eine andere Art entstanden ist, wohl nicht so schwierig, weil die Verhältnisse klar liegen.

Eine Aufklärung über die Möglichkeit der Entstehung von Gallengangsdivertikeln geben vor allem die entwicklungsgeschichtlichen Werke. So sagt Lewis in Keibel und Mall's „Handbuch der Entwicklungsgeschichte", daß rudimentäre oder akzessorische Gallengänge bei menschlichen Embryonen nicht selten sind. Sie können sich von allen drei großen Gallengängen aus entwickeln, vom Hepaticus, vom Cysticus, wie auch vor allem vom Choledochus aus. Am meisten kommen nach seiner Meinung diese Divertikel in der Gegend der Vereinigungsstellen der Gänge vor. In demselben Werk ist unter dem Abschnitt der Entwicklungsgeschichte des Pankreas eine Abbildung nach einem Modell von Thyng veröffentlicht, die, abgesehen von der ventralen und dorsalen Pankreasanlage, auch die Entwicklung der Gallengänge bei einem menschlichen Embryo von 7,5 mm zeigt. An diesem Modell sieht man an der Zusammenflußstelle von Cysticus, Hepaticus und Choledochus einen „aberrierenden Gang" dargestellt. Aus diesem „aberrierenden Gang" kann nun im Laufe der weiteren Entwicklung entweder ein Divertikel werden oder er bildet sich, was im weiteren Verlaufe dieser Abhandlung noch öfter besprochen wird, wieder vollständig zurück.

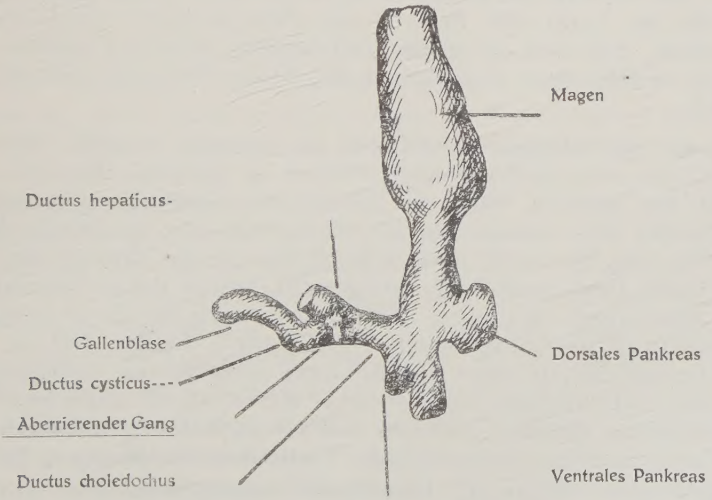

Abb. 2: Ventrale und dorsale Pankreasanlage nebst einem „aberrierenden Gang" von einem 7,5 mm langen menschlichen Embryo. Vergrößerung 50 : 1. Nach einem Modell von F. W. Thyng (aus Keibel und Mall: „Handbuch der Entwicklungsgeschichte).

Nach Bonnet geht die Bildung der Gallengänge so vor sich, daß dieselben durch interzelluläre Spaltbildung der anfänglich soliden Leberzylinder entstehen. Dadurch erhalten diese eine Lichtung, um welche sich die Zellen als kubisches und prismatisches Epithel ordnen. Später bilden sich dann einzelne Teile des Netzwerkes wieder zurück. Nach dieser Darstellung ist es natürlich leicht verständlich, daß eine solche Ganganlage sich weder zurückbildet noch zu einem regulären Gallengange entwickelt und also als Ueberbleibsel einer Gallengangsanlage in Form eines Divertikels bestehen bleibt. Durch das dauernde Vorhandensein von teilweise stagnierender Galle in diesem Divertikel ist es ebenso gut zu verstehen, daß sich im Laufe der Zeit Gallensteine in einer solchen Gallengangsausstülpung bilden können, und zwar, entsprechend dem Cholesteringehalt der Galle bei nichtentzündetem Divertikel reine Cholesterinsteine oder, wie in unserem Falle, wo ja die Divertikelschleimhaut entzündet war, Kombinationssteine, nämlich Cholesterin-Gallenfarbstoff-Kalksteine. Daß im vorliegenden Falle eine Entzündung der Schleimhaut des Divertikels vorhanden gewesen sein muß, geht ja aus der histologischen Untersuchung hervor. Durch die Steinbildung wurde der rudimentäre Gallengang erweitert, und zwar am meisten am Ende, so daß er kolbenförmig aufgetrieben wurde. Im Laufe der Zeit ist der Prozeß dann soweit fortgeschritten, daß sich 56 kleine Gallensteine bilden konnten, und so ein regelrechtes ziemlich großes Divertikel mit Steinen entstand.

Auch im übrigen Schrifttum ist manche Angabe über die Aetiologie der Gallengangsdivertikel zu finden. Budde, der wohl am meisten über alle Arten von Gallengangsanomalien gearbeitet hat, und der immer wieder auf die Aetiologie dieser Gebilde einging, hatte ursprünglich für sie die Theorie der versprengten Pankreasanlagen aufgestellt. Durch deren Einwirkung sei dann nach Art eines Traktionsdivertikels diese cystische Ausweitung des Gallenganges entstanden. Später hat er sich auf Grund des zu jener Zeit bekannt gewordenen Vorkommens solcher Dilatationen im Bereiche des Cysticus Hepaticus und Choledochus zu einer anderen Auffassung bekannt, nämlich, daß es sich hier um akzessorische Gallenblasenbildungen handle. Ursprünglich ist ja am Leberausführungsgangsystem sezernierendes Drüsenparenchym vorhanden. Durch anormal sich abspielende Reduktionsvorgänge können somit auch hier die Vorbedingungen für eine Gangausweitung geschaffen werden, die sich sonst nur am peripheren Cysticusende vorfinden. Neben Budde hat aber auch Rietz die Ansicht vertreten, daß es

sich bei diesen Divertikeln um versprengte Pankreaskeime handeln kann. Söderlund hat sich bei der Bearbeitung eines Falles von Choledochusdivertikel an Rietz gewandt, der in Zusammenarbeit mit Bromann Forschungen über die Entwicklung von Gallengängen unternommen hat. Rietz hat nun an Söderlund folgenden Bericht gesandt: „Ontogenetisch sind eigentümliche divertikelartige Gebilde sowohl bei menschlichen als auch bei einer großen Anzahl untersuchter Säugetierembryonen festgestellt worden, und zwar in einem bestimmten Stadium (bei menschlichen Embryonen von etwa 4 mm bis 32 mm). Diese werden wahrscheinlich als rudimentäre Pankreasanlagen zu betrachten sein. Gemäß der „Philogenese" können diese Bildungen an verschiedenen Stellen lokalisiert sein und sind vor allem im Cysticus, Choledochus, und unteren Ende des Ductus pancreaticus gefunden worden. Solche, im Cysticus und dem oberen Teil des Choledochus gefundenen Bildungen könnten vielleicht eher als atavistische Gebilde vom Entwicklungsstadium her ausgelegt werden, wenn die extrahepatischen Gallengänge mehr verzweigt wären." Rietz sagt ferner, daß diese Divertikelbildungen in späteren Stadien der Entwicklung verschwinden, ohne eine Spur zu hinterlassen. Dann und wann blieben sie natürlich bestehen. Auch Wright glaubt, daß Anomalien der Gallengänge, also aberrierende oder rudimentäre Gänge, Divertikel und Epithelknötchen keine seltene Erscheinung bei menschlichen Embryonen von bestimmter Größe darstellen. Diese würden jedoch bei Foeten von größerem Ausmaße immer seltener, und in der Regel würden diese aberrierenden Gänge und zerstreuten Epithelknoten ganz zurückresorbiert. Er berichtet ferner, daß Heiliger im Jahre 1910 ein kleines Divertikel des Ductus choledochus bei einem fast reifen Foetus fand. Ein Hindernis im Verlaufe des Choledochus sei nicht vorhanden, und das Divertikel sei mit Galle gefüllt gewesen. Wright meint ferner, im Verlaufe seiner Abhandlung, daß die Entwicklung der Gallengänge viel mehr von der Norm abweiche, als früher angenommen worden sei. Die Anomalien seien hauptsächlich durch variierende Verbindungen des Ductus cysticus und des Ductus hepaticus entstanden. Der Grund dieser Anomalien sei auch in der Blutgefäßversorgung dieser Bezirke zu suchen. Er beschreibt dann noch einen Fall, wo bei einem 22,8 mm langen Embryo der „Harvard Collektion" der Ductus choledochus doppelt angelegt war, wo dieser aber proximal und

distal nur ein Lumen bildete. Aehnliche Mißbildungen seien bei 9,4 und 10 mm langen Embryonen festgestellt worden. Bei 2 weiteren Embryonen von 14,5 und 16 mm Länge habe man zerstreute Epithelknoten gefunden.

Bei unserem Hepaticusdivertikel könnte man vielleicht noch an eine andere Entstehungsart denken. Da das Divertikel nicht mit Epithel ausgekleidet war, kann es auf dem Wege der Entzündung des Ductus hepaticus vielleicht folgendermaßen entstanden sein: Ein kleiner Stein müßte sich im Hepaticus festgesetzt und eine Entzündung desselben hervorgerufen haben, wodurch dann die Innenauskleidung des Ductus hepaticus mindestens an einer Stelle geschwunden wäre. Dadurch ist dann eine Dehnung und Ausbuchtung in der Wand an der Stelle des Epithelschwundes eingetreten. In diese Ausbuchtung ist dann der Gallenstein von der vorbeiströmenden Galle hineingepreßt worden, und so hat sich im Laufe der Zeit ein Divertikel heraus gebildet. Diese Deutung des Divertikels ist aber gegenüber der vorher beschriebenen, die sich auf das Vorhandensein von Divertikelanlagen im Embryonalleben stützt, höchst unwahrscheinlich. Das Fehlen des Epithels im Divertikel, das ja ursprünglich sicher vorhanden war, ist einfach durch die Einwirkung der Gallensteine in dem Divertikel zu erklären. Das Epithel ist dann später durch Bindegewebe ersetzt worden.

Söderlund beschreibt folgenden Fall von Choledochusdivertikel: Bei einem Patienten mit jahrelangen Gallensteinbeschwerden fand sich bei der Operation neben einer idiopathischen Choledochuscyste ein Divertikel des Ductus choledochus welches einige 20 Steine enthielt.

Die histologische Untersuchung ergab auch in diesem Falle einen Schwund des Epithels der Divertikelwand. Nur an einzelnen Stellen fand sich noch spärlich entwickeltes niedriges Zylinderepithel, das aber die charakteristische Struktur des Gallengangsepithels hatte. An Stelle des geschwundenen Epithels war loses Granulations- und Bindegewebe getreten. In Söderlund's Fall konnte das Divertikel des Ductus choledochus durch Abtragung am Stiel entfernt werden. Die idiopathische Choledochuscyste, die außerdem bestand, wurde durch primäre Anastomose mit dem Duodenum beseitigt, so daß der Patient nach etwa 3 Monaten geheilt entlassen werden konnte.

Budde berichtet über ein Choledochusdivertikel von ungewöhnlichem Sitz, ein Fall, der bisher in der Literatur einzig darsteht. Er hat mit divertikelartigen Erweiterungen des Ductus choledochus, die durch Steinfüllung des Ganges bedingt, in seinem retroduodenalen Abschnitt häufiger angetroffen werden,

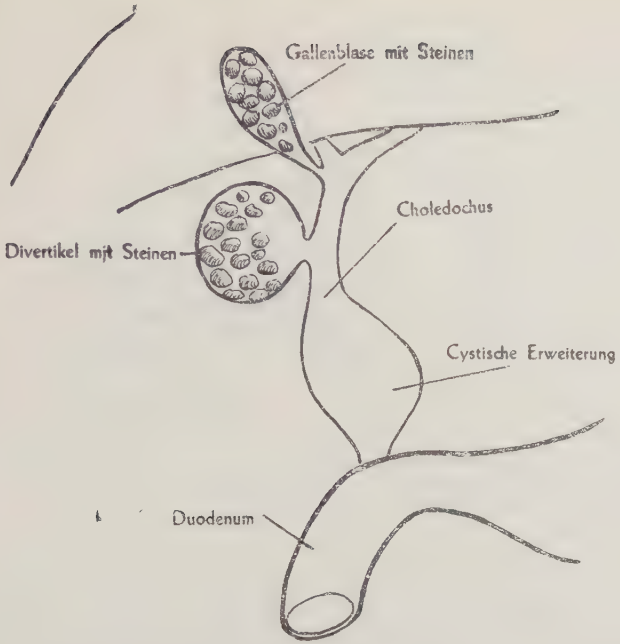

Abb. 3: Schematische Darstellung der Gallengänge mit dem Divertikel im Falle S ö d e r l u n d.

nichts zu tun. Die 42jährige Frau, die an Gallensteinbeschwerden litt, zeigte in der rechten Oberbauchgegend bei der Operation eine apfelgroße Geschwulstbildung. Es fand sich eine, mit vielen Steinen gefüllte Gallenblase, die entfernt wurde. Trotzdem stellte sich wiederum eine Gallenstauung ein, die man sich nicht erklären konnte, wodurch aber der Tod der Patientin eintrat. Die Sektion ergab zahlreiche Abscesse im linken Leberlappen. Nach Eröffnung des Zwölffingerdarmes bot sich ein überraschendes Bild: Die Oeffnung der Papille war deutlich zu erkennen. Oberhalb dieser lag, von dünner Duodenalschleimhaut bedeckt, eine erbsengroße Cyste, in die man vom Choledochus aus eine Sonde einführen konnte. Nach Eröffnung der Cyste sah man in deren Grunde den Gallengang durch eine feine Oeffnung einmünden. Es gelang aber nicht, weder von der Cyste noch vom Choledochus aus, eine Sonde durch die Papille hindurch in das Duodenum vorzuschieben. Sondierte man dagegen den Ductus pancreaticus, so gelangte man ohne weiteres in den Darm.

Der Ductus pancreaticus mündete unter der Papille, der Choledochus trug an seinem dorsalen Umfange ein Divertikel,

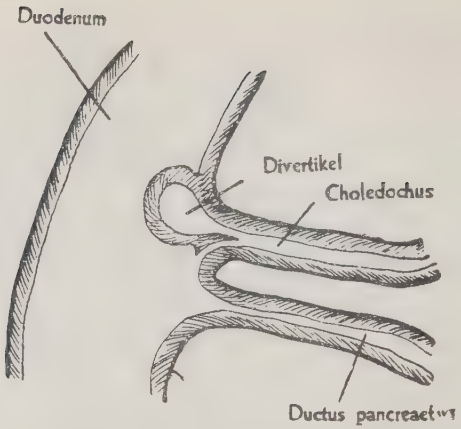

Abb. 4: Schematische Darstellung von Duodenum, Divertikel, Ductus choledochus und Ductus pancreaticus im Falle B u d d e.

und zwar lag dieses, wie die Abbildung 4 zeigt, in gerader Fortsetzung des Gangverlaufes. Der zwischen der Divertikelabgangsstelle bis zur Einmündung in die Papille liegende Choledochusabschnitt war in der horizontalen Ebene etwas spitzwinklig abgeknickt, ein Befund, der die Schwierigkeiten der Sondierung zu erklären vermag.

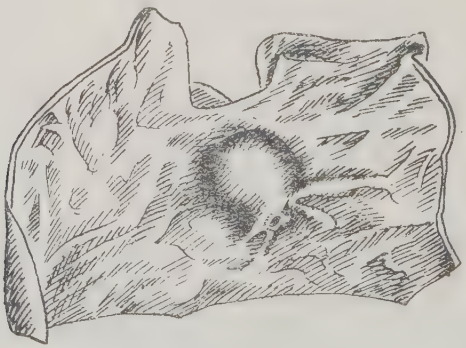

Abb. 5: Blick auf die aufgeschnittene Duodenalschleimhaut mit Divertikel im Falle B u d d e.

Nach Budde handelt es sich in diesem Falle um eine angeborene Fehl- oder Ueberschußbildung, die etwa den gewöhnlichen Duodenaldivertikeln, die häufig in der unmittelbaren Nachbarschaft der Papille vorkommen, an die Seite gestellt werden kann. Budde glaubt, wie schon vorher erwähnt, daß es sich um eine accessorische Gallenblasenbildung handelt, eine Erklärung, die er selbst jedoch nur als einen Versuch zur Deutung betrachtet.

Die Therapie der Divertikel bezw. der cystischen Erweiterungen der Gallengänge richtet sich ganz, wie auch Wright meint, nach der Diagnose, die vor oder während der Operation gestellt wird. In unserem Falle war wohl weniger das Divertikel des Ductus hepaticus die Ursache der Gallenstauung, denn der Hepaticus communis, von dem ja das Divertikel ausging, war nicht stenosiert. Hingegen bestand eine Striktur der Einmündungsstelle des linken Ductus hepaticus in den Ductus hepaticus communis, etwa 2 mm oberhalb des Divertikels. Diese Striktur kann natürlich mit den Entzündungsvorgängen in den Divertikel in Zusammenhang gestanden haben. Im linken Leberlappen war eine beträchtliche Gallenstauung mit Erweiterung der intrahepatischen Gallenwege festzustellen. Mit einer Operation war hier also kein endgültiger Erfolg zu erzielen. Etwas aussichtsreicher ist heute die Operation bei den Divertikeln des Ductus choledochus, wozu auch die idiopathischen Choledochuscypten zu rechnen sind. Handelt es sich da, wie in Söderlund's Fall um ein gestieltes Divertikel, so besteht der Eingriff nur in der Beseitigung des Divertikels durch Abtrennung am Stiel und Naht der Choledochuswand an dieser Stelle. Liegt jedoch eine idiopathische Choledochuscyste vor, so muß der Weg eingeschlagen werden, der sich aus einer Uebersicht über die bis heute operierten Fälle ergibt. Diese finden wir bei Kremer bis zum Jahre 1920 und bei Wright bis 1924. Von 31 Fällen konnten nur 5 geheilt werden, aber bei allen 5 Patienten wurde eine primäre Anastomose von Choledochuscyste mit dem Duodenum angelegt. Alle anderen Patienten, bei denen zum größten Teil zuerst eine primäre Drainage bezw. Annähung der Cyste an die Bauchwand, und erst sekundär eine Anastomose der Cyste mit dem Duodenum vorgenommen wurde, sind kürzere oder längere Zeit nach der Operation gestorben, sei es an Erschöpfung infolge ständigen Gallenverlustes durch die äußere Fistel oder an einer später auftretenden Infektion. Deshalb lautet Kehr's Bedingung für die Operation dieser Fälle, daß man sofort eine innere und keine äußere Fistel anlegen müsse. Und auch Wright sagt, primäre Anastomose zwischen der Cyste

und dem Duodenum sei ganz entschieden als Operation der Wahl anzusehen. Aus diesen Ausführungen über die therapeutischen Eingriffe bei Divertikeln der Gallengänge bezw. Choledochuscysten gehen deutlich die Schwierigkeiten der Operation hervor.

Zusammenfassend wäre also bezüglich der Aetiologie der Divertikel von Gallengängen und speziell des vorliegenden Divertikels des Ductus hepaticus zu sagen, daß aller Wahrscheinlichkeit nach diese Anomalien der Gallengänge als angeboren zu betrachten sind. Dies geht sowohl aus der Entwicklungsgeschichte als auch aus dem übrigen Schrifttum hinreichend hervor.

Literaturverzeichnis.

Bonnet: Lehrbuch der Entwicklungsgeschichte. Verlag Paul Parey, Berlin 1928.

Budde: Ein Choledochusdivertikel und seine Deutung. Virchows Archiv, Bd. 252, S. 4422, 1924.

ders.: Ueber idiopathische Gallengangserweiterungen. Deutsche Zeitschrift für Chirurgie, Bd. 185, S. 339, 1924

ders.: Ueber die Pathogenese und das Krankheitsbild der cystischen Gallengangserweiterungen. Deutsche Zeitschr. f. Chirurgie, Bd. 157, S. 364, 1920.

Mc. Connell: British Journal of Surg. Bd. 7, S. 520, 1920. (zitiert bei: Wright).

Heiliger: zitiert bei Wright.

Kehr: „Chirurgie der Gallenwege": Neue Deutsche Chirurgie. Bd. 8, S. 690, 1913.
Verlag: Enke, Stuttgart.

Keibel und Mall: Handbuch der Entwicklungsgeschichte des Menschen. Bd. 2, Leipzig 1911.
(zitiert bei: Söderlund und Wright).

Körte: Die Erkrankungen der Gallenwege. Verlag Steinkopf, Dresden u. Leipzig 1928. S. 114—117.

Kremer: Ein Fall einer durch Choledocho-duodenostomie dauernd geheilten Choledochuscyste. Archiv für klinische Chirurgie, Bd. 113, S. 99, 1920.

Lange: Beitrag zur „Idiopathischen Choledochuscyste" Zentralblatt für Chirurgie. Bd. 54, S. 2287, 1927.

Morley: British Journal of Surg. Bd. 10, S. 413, 1923.
(zitiert bei: Wright).

Reel und Burrell: Ann. of Surg. Bd. 25, S. 191, 1922.
(zitiert bei: Wright).

Rietz: zitiert bei Söderlund.

Söderlund: A case of stone in the bile tracts with cystic dilatation and Diverticulum of the common bile duct. (Ein Fall von Cholelithiasis mit cystischer Erweiterung und Divertikel des Ductus choledochus.) Acta Chirurgica Scandinav. Bd. 59, S. 253—270, 1925.

Thyng: Abbildung veröffentlicht in: Keibel und Mall: „Handbuch der Entwicklungsgeschichte".

Waller: Idiopathic Choledochus Cyst with report of a case cured by Choledochoduodenostomy. Ann. of Surg. Oktober 1917, S. 447.

Wright: Congenital Diverticulum of the common bile duct. (Angeborenes Divertikel des Ductus choledochus). Surgery gynecol. and obstetric. Bd. 39, Nr. 2, S. 156, 1924.

Lebenslauf.

Als Sohn des Mittelschullehrers Franz Beaufays bin ich am 28. Oktober 1904 zu Werne a. d. Lippe geboren. Nach vierjährigem Besuch der Volksschule und neunjährigem Besuch des Realgymnasiums legte ich Ostern 1924 am städt. Realgymnasium zu Münster i. W. die Reifeprüfung ab. Die vorklinischen und klinischen Semester verbrachte ich in Münster i. W., mit Ausnahme des Sommersemesters 1927, das ich in Wien verlebte. Am 4. Februar 1930 beendete ich die med. Staatsprüfung. Während des letzten Jahres hielt ich mich als Medizinalpraktikant 5 Monate auf der inneren Abteilung und 3 Monate auf der chirurgischen Abteilung des städt. Clemenshospitals zu Münster i. Westf. auf. Seit dem 1. Oktober 1930 bin ich als Praktikant im Pathologischen Institut der Universitäts-Kliniken zu Münster i. Westf.